

# Minimálinvazív implantológia kis átmérőjű implantátumokkal

## 1. A mini implantátumokról röviden

Szelmánk legfontosabb célja a páciensek igényeinek teljesítése. Pácienseink legnagyobb kívánsága, hogy hiányzó fogait gyorsan, fájdalommentesen pótoljuk, vagy protézisét stabilizáljuk. Minden fogorvos legfőbb célja a páciens dentofaciális rendszerének gyors, stabil és esztétikus helyreállítása.

Egy időben az azonnali terhelés nem volt kívánalom, a mini implantátumokat egy ideiglenes konstrukció stabilizálására használták arra az időszakra, amely a hagyományos implantátumok osseointegrációjához kellett. Az implantátumok átmérője 1,8–3,3 mm közötti volt. A fogsor rögzítéséhez, vagy egy ideiglenes híd biztosításához ezt az implantátumot is egy kis gömbfejvel fejlesztették ki. A standard implantátumok vizsgálatakor azt vették észre, hogy a mini implantátumok közel 50%-a lényegében integrálódott vagy hozzákötött a csontozhoz. A sikerarány növelése érdekében az implantátumok formáját továbbfejlesztették, hogy igazodjanak az osseointegráció szabályaihoz, és megváltoztatták a beültetés protokollját is, hogy biztosítsák az implantátumoknak az azonnali okkluzális terheléshez szükséges primer stabilitást.

## 2. Makro- és mikrokonstrukció

### a) Makrokonstrukció

A konstrukció elemei kihatással vannak az erőátvitelre, illetve az osseointegráció minőségére. Az Imtec mini implantátumok 5-ös fokozatú titán-ötvözetből készültek, egyrészes implantátumok, az implantátumok testét pedig V alakú menetekkel látják el. A menetes forma a kezdeti érintkezés maximalizálására szolgál, javítja a kezdeti stabilitást, megnagyobbítja a felszínt, az implantátum számára kedvezően osztja el az erőt.



1. ábra: Gömb- és szögletes fejű implantátumok (balról jobbra).

Az implantátumok makroformája figyelembe veszi a szövet biotípusát. A lágyszövet integrációja érdekében a vastag lágyszövet-biotípushoz (> 3 mm) az implantátumot egy sima felületű gallérral látják el. A vékony biotípushoz készült implantátumnak nincsen galléja.

A csontok vagy kicsi gömb, vagy kónuszos (szögletes fej) kialakításúak. A rendelkezésre álló implantátumátmérők: 1,8, 2,1 és 2,4 mm (2. ábra). Eltérő csontminőségek esetében a különböző implantátumok használatának ésszerűsítése a cél.

Az implantátum hosszúsága 10, 13, 15 és 18 mm lehet. Az összes átmérőnél és az összes típusnál az implantátum hossza megegyezik a menetes rész hosszával.

### b) Mikrokonstrukció

Az implantátum felszíne érdesített, a mikroérdesesség kb. 150 mikron, a nanoérdesesség kb. 20-30 mikron. Az érdesességet homokfújással, maratással érik el. Brånemark szerint az érdes felszín elősegíti az osseointegrációt.

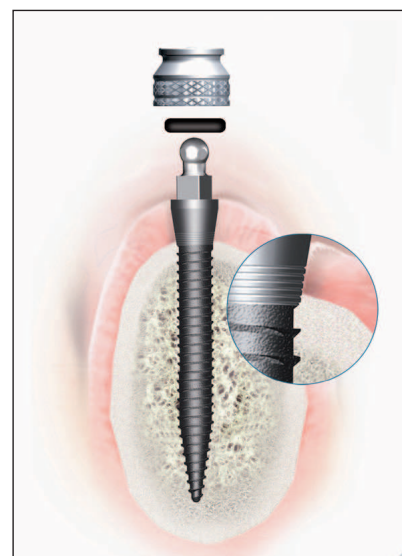
## 3. Az atrófiás maxilla és mandibula anatómiája

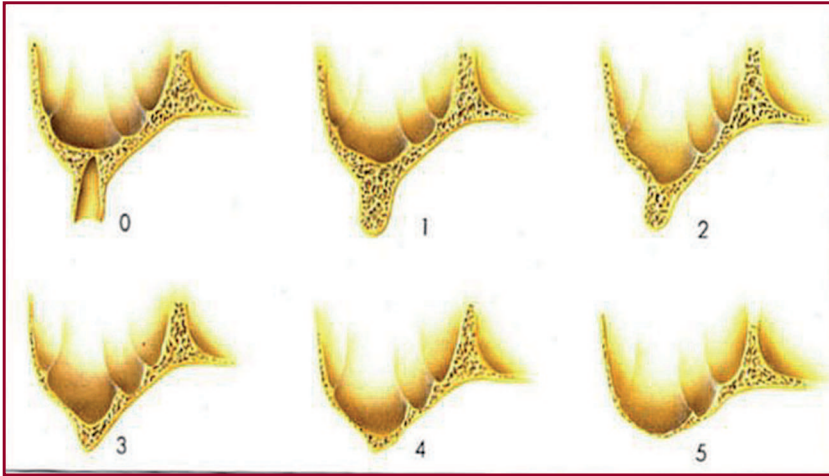
### a) Csontmennyiség

A fog elvesztése a processus alveolaris maxillae atrófiáját idézi elő

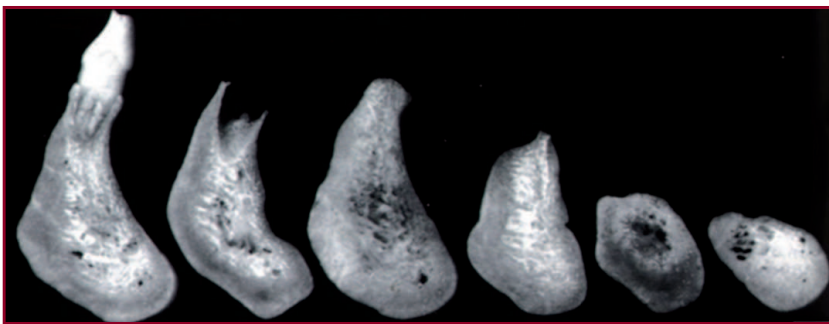
a parodontális szövetrétegből érkező impulzusok hiánya, illetve az alveoluscsont hiányzó átalakulása miatt. Negatívan befolyásolhatják még a csont mennyiségét vagy minőségét szisztematikus, hormonális és metabolikus tényezők, esetleg helyi fertőzések (Gruber és munkatársai, 1993; Ulm és munkatársai, 1993).

A fog elvesztése utáni első évben 30-35% a csontvesztés (Christensen és munkatársai) az üres processus alveolaris rekonstrukciója következtében. A vertikális csontvesztés a processus alveolarison évente kb. 0,1 mm-rel folytatódik, de néha akár a 0,5 mm-t is elérheti (Atwood és Coy, 1971;





2. ábra (fent) és 3. ábra (lent): RKL, a maradványgerincek osztályozása Cawood és Howell nyomán (1988, 1991).



Tallgreen, 1972). A maxilláris csont felszívódása más, mint a pars alveolaris mandibulae reszorpciója.

Atwood megfigyelte, hogy a fogatlan állcsont meghatározott módon szívódik fel. Fallschlüssel (1986) osztályozta a felszívódást. Ezt Cawood és Howell (1988, 1991) módosította, majd a nemzetközi osztályozás végleges formájává vált a csontfelszívódásra vonatkozóan (2. és 3. ábra).

- RKL 1 – fogatlan állcsont, nincs felszívódás,
- RKL 2 – üres alveola foghúzás után,
- RKL 3 – gyógyult alveola, a processus alveolaris kerek és széles,
- RKL 4 – magas, keskeny és nagyon vékony állcsont,
- RKL 5 – széles, de vertikálisan felszívódott állcsont,
- RKL 6 – teljesen felszívódott állcsont (egy szinten a szájpadal).

*b) Csontminőség (sűrűség)*

A fogászati implantátumok ingadozó mértékű rágóterhelésnek vannak kitéve. Az implantátum teljesítménye szorosan összekapcsolódik a terhelés átvitelével a csont/implantátum határfelületen, ahol a csont minősége

nagymértékben változó. Ismeretes, hogy a csont típusa, felépítése befolyásolja annak terheléstűrő kapacitását. Kimutatták, hogy a rosszabb csontminőség nagyobb hibaarányjal jár együtt. A mai napig a csontosztályozások a preoperatív felméréshez csak durva, szubjektív módszereket szolgáltatottak, amelyek megbízhatatlannak bizonyulhatnak. Az Iluma CT Scannel végzett, komputertomográfus szkenelések részletes elemzéséből származó eredmények azt mutatják, hogy létre lehet hozni a csontsűrűség objektív mércéjét a Hounsfield-féle skála alapján, továbbá szoros összefüggés áll fenn a csontsűrűség értéke és a szubjektív minőségi pontszám ( $P=0,002$ ) között éppúgy, mint a csontsűrűség pontszáma és a száj adott régiója között ( $P<0,001$ ).

A csont négy makroszkopikus struktúráját először Roberts és Frost fogalmazta meg.

A Misch és Judy-féle osztályozás nyomán a D1-es csontsűrűség több mint 1250 Hounsfield-egységnyi csontsűrűségnek felel meg.

A D1-es csont elsősorban sűrű kortikális csont, kevésbé szivacsos, a mandibula anterior régiójára jellem-

ző. Tapintásra hasonlít a tölgy- vagy juharfához.

Klinikai szempontból az önvágó, kompressziós, kis átmérőjű implantátumok beültetésénél rendkívül fontos a lassú, körültekintő beültetés a nekrozis vagy a törések elkerülése érdekében.

A D2-es csont sűrűtől porózusig terjedő kortikális csonttal rendelkezik a gerincen, a csonton belül pedig durva trabekuláris csonttal. Az ennek megfelelő csontsűrűség 850–1250 Hounsfield-egység között van. (Tapintásra hasonlít a sima fenyőre vagy a lucfenyőre.) Anatómiai szempontból a mandibula anterior régiójában, a mandibula poszterior régiójában, illetve az anterior maxillában található. Klinikailag fontos az implantátumok bikortikális stabilizálása, valamint egy beültetési protokoll, ami pusztán a kortikális csontba történő befúrást foglalja magában. Átlagosan az implantátum hosszának egyharmada.

A D3-as csonttípusok vékonyabb, porózus kortikális gerinccel és finom trabekuláris csonttal rendelkeznek az implantátumhoz közeli régióban, a balsafához hasonlatosak. Anatómiai szempontból a maxilla anterior vagy poszterior régiójára jellemzők.

Klinikailag a bikortikális stabilizáció feltétlenül szükséges, az esetek többségében a 35 Ncm-nél kisebb beültetési torzió miatt az azonnali terhelés nem is lehetséges.

A D4-es csontnak majdnem nincsen kortikális állcsontgerinccsontja. A régiót az implantátum közelében finom, trabekuláris csont jellemzi. Ezen csonttípus jellegzetes régiója a tuber maxillare, a maxilla poszterior régiója. Ez a csont a mini implantátumok beültetéséhez alkalmatlan, ezért kontraindikált.

**4. A rendszer filozófiája**

Egy implantátum makroszkopikus testformával, valamint ezen forma beültetéséhez egy mikroszkopikus komponenssel rendelkezik. A klinikai viselkedés szempontjából mindkét forma lényeges. A kónuszos kialakítás növeli a kompressziós terhelést a határfelületen. Az implantátum mak-

rokonstrukciója különbözik az alsó és a felső állcsontnál. Az 1,8 mm-es és 2,1 mm-es átmérőjű implantátumok sűrű, V menetes kialakításúak, illeszkedve a sűrű csontformához (D1-D2).

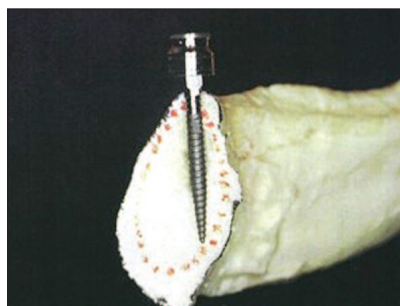A 2,4 mm-es implantátum menete fordított pillér formájú, ami beültetéskor nagyon jó stabilitást ad az implantátumnak a kis csontsűrűségű régiókban.

A mikrokonstrukció egy érdesített felszín (SLA = nagy homokszemcsékkel fúvatott és savval maratott). A hisztológiai vizsgálat hat hónap múltán oszeintegrációt mutat ki.

### Beültetési technika

A fúró 1,1 mm-es, és csak a kortikális csonton halad át. A szivacsos csontban a beültetés az implantátum önvágó tulajdonsága következtében megy végbe.

Ha egy 1,8 mm-es implantátumot helyeznek be egy 1,1 mm-es furatba, a csont összesűrűsödik a csontvéssővel végzett csontkondenzálási eljáráshoz hasonlóan. A csontkondenzálással a határfelületen a nagyobb sűrűsége tekintettel megváltozik a csont minősége (sűrűség).



4. ábra: Bikortikális implantátumstabilizálás.

Minél jobb a csont minősége a határfelületen, annál jobb az implantátum primer stabilitása a beültetés pillanatában. 35 Ncm-es stabilitás szükséges az implantátumok azonnali terheléséhez.

A bikortikális stabilizálás növeli a primer stabilitást (4. ábra).

### 5. A beültetés indikációja

A keskeny átmérőjű implantátumok beültetésének általános indikációja az olyan gerinc, amely a felszívódás miatt alkalmatlanná vált a standard átmérőjű implantátumok behelyezéséhez: bukcolingválisan < 5 mm, meziodisztálisan < 5 mm, vagy mindkettő.

A feltétlen indikációk köre azokkal az esetekkel egészül ki, amikor a páciens

nem akar augmentatív rekonstrukciót, vagy az orvosi szempontból nem indikált.

#### a) Fogatlan állcsontok

Az alsó állcsontnál az indikáció egy 1,8–2,1 mm átmérőjű implantátum. Egy 1,8–2,1 mm átmérőjű implantátum beültetéséhez 10 mm-es csontmagasságra és 3 mm-es csontszélességre van szükség.

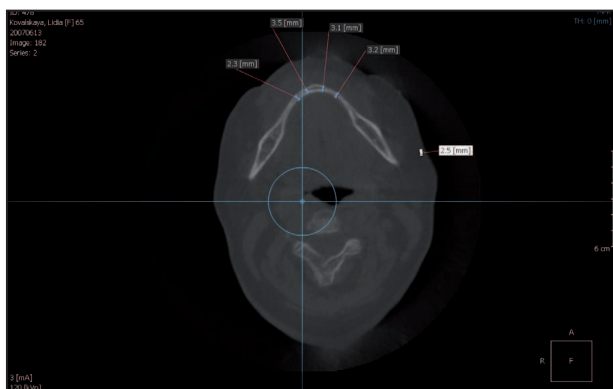
A felső állcsonthoz ajánlott implantátum 2,4 mm átmérőjű, itt 4 mm-es csontszélességre és 10 mm-es csontmagasságra van szükség.

#### b) Önálló fog restaurációja

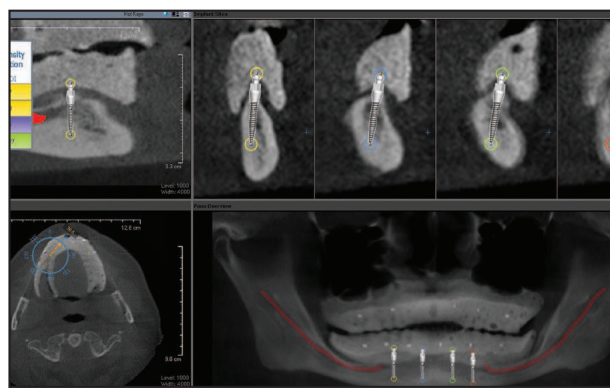
A második indikáció egy mini implantátum beültetése egy kisebb részbe azért, hogy pótoljon egy frontfogat vagy premolárist olyan helyzetekben, amikor a standard átmérőjű implantátum kontraindikált vagy nem alkalmazható. Egy kisebb, 5 mm-es meziodisztális rést egy 2,4 mm-es implantátummal, valamint egy koronával lehet pótolni, ha az esztétikai feltételek adottak.

### Implantológiai tervezés

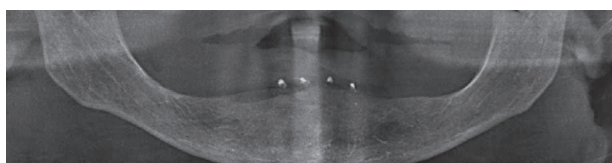
A teljes körhidak stabilizálásához ajánlott implantátumok száma legalább négy az




5. ábra: Csontszélesség mérése lluma CT-n.



6. ábra: Miniimplantátumok tervezése lluma CT-n.



7. ábra: Az állcsontokról készült panorámariöntgen protézissel és guttaperchacsúccokkal, amelyek között 10 mm a távolság.



8. ábra: Sablon megtervezése, tekintettel a röntgen 20-25%-os torzítására.

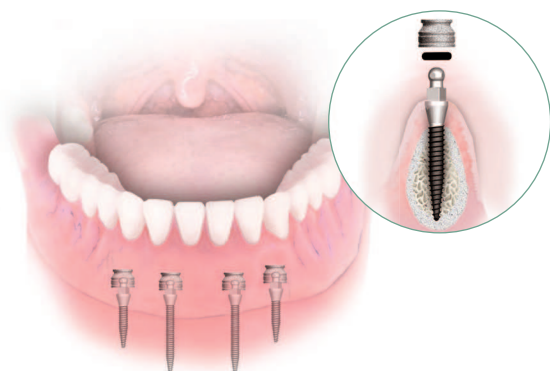
## Minimálisan invazív Maximálisan hatékony



### MDI Sendax

Az IMTEC mini-implantátumokkal rögzített protézis végre minden páciensnek kedvező és hosszú távon már bizonyított megoldást nyújt – azoknak is, akik eddig ellenezték a kezelést félelmeik vagy a költségek miatt!

Az IMTEC mini-implantátumok sikere a több évtizedes klinikai felhasználásukon alapszik. Az implantátumok minimálisan invazív módon helyezhetők be és az esetek nagy részében azonnal terhelhetők.



CE és FDA-minősített

### Dental World 2009 Workshop Prof. Ady Palti-val

Okt. 17. szombat, 14–16,  
III. emeleti terem 3.

**Keressen fel minket  
a Dent-East Kft. standján  
a Dental World-ön!  
201-es stand**

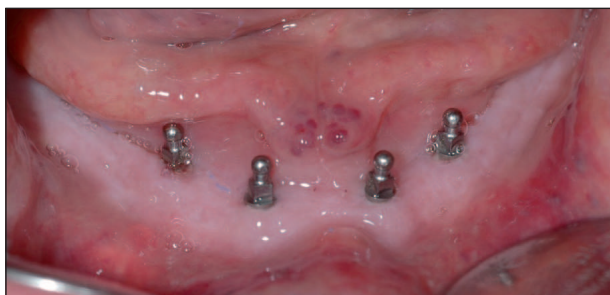#### Kurzusok

Október 9., péntek – Győr – információs est  
Október 10., szombat – Sopron – kurzus élő műtéttel  
Október 11., vasárnap – Budapest – kurzus élő műtéttel

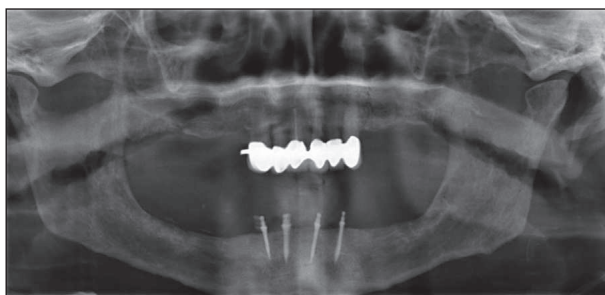
November 20., péntek – Zalaegerszeg – információs est  
November 21., szombat – Szombathely – kurzus élő műtéttel  
November 22., vasárnap – Budapest – kurzus élő műtéttel

**Termékrendelés és információ:**

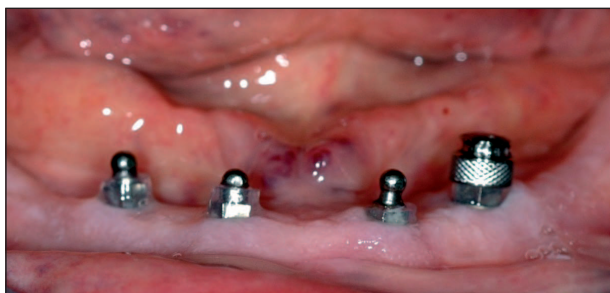**Dent-East Kft. - Telefon: 06 1/319 45 68 – Fax: 06 1/310 70 96 – E-mail: mail@dent-east.com**



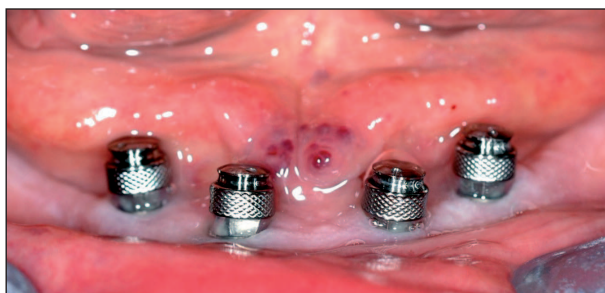9. ábra: Implantátumok közvetlenül a beültetés után.



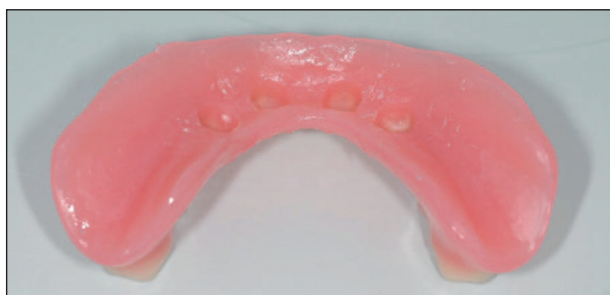10. ábra: Négy darab 1,8 mm átmérőjű és 13 mm hosszú implantátum a beültetés után.



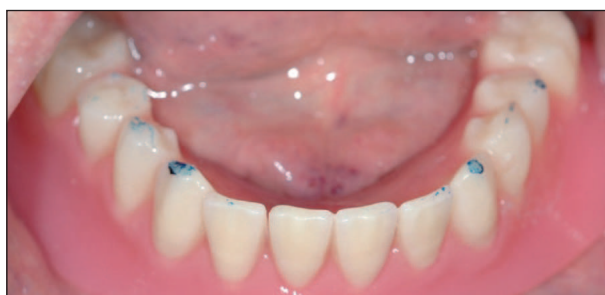11. ábra: A fémházak integrációjával kapcsolatos közvetlen eljárás a protézisben. Az alámenős részeket kb. 3 mm-es akriláthengerek szigetelik majd.



12. ábra: Az összes fémház tökéletes pozícióban áll.



13. ábra: A protézist tehermentesítik a fémházak polimerizációjához.



14. ábra: A protézis behelyezése a Secure Hard Pick Uppal (Imtec). A protézisnek tökéletes okklúzióban kell lennie.

alsó és hat a felső állcsontban. Ezt a szabályt a BIC (csont/implantátum érintkezés) felszínével kapcsolatos biomechanikai megfontolások indokolják.

Két standard implantátum BIC-je kb. 98,8 mm. A hosszú távú stabilizáció érdekében négy darab 1,8–2,1 mm-es mini implantátumra van szükség hasonló BIC eléréséhez. Ez a tényező biztosítja a hosszú távú stabilitást. Ugyanezért van szükség legalább hat implantátumra a felső állcsontban.

A digitális tervezést, illetve a mini implantátumok beültetését sablonnal lehet elvégezni (5. és 6. ábra).

A tervezés panorámaröntgennel is végrehajtható (7. és 8. ábra). Az állcsont szélességének mérése egy lapos végű tolmércével történik.

Egy 3 mm-nél kisebb gerincnél horizontális bemetszésre van szükség, hogy láthatóvá váljék a csontos gerinc. Ha a gerinc szélessége 3 mm vagy több, egy lebenymentes (flapless) eljárás alkalmazha-

A tervezés az implantátum hosszúságát és az implantátumok gerincbe való beültetését érinti. Az implantátumok közötti távolságnak 10 mm-nek kell lennie, hogy elegendő helyet biztosítson a házaknak, tekintetbe véve még a tökéletesen párhuzamos beültetéstől való bizonyos fokú, esetleges eltérést is.

Az eset megtervezésének legkönnyebb módja, ha guttaperchacsúcsokat használnak a protézisek fölé készített sablonban. Az utóbbi esetben a röntgen torzítását figyelembe lehet venni az implantátum hosszúságának tervezése során, és egy 20%-os torzítású mérősablonnal lehet elvégezni (5. ábra).

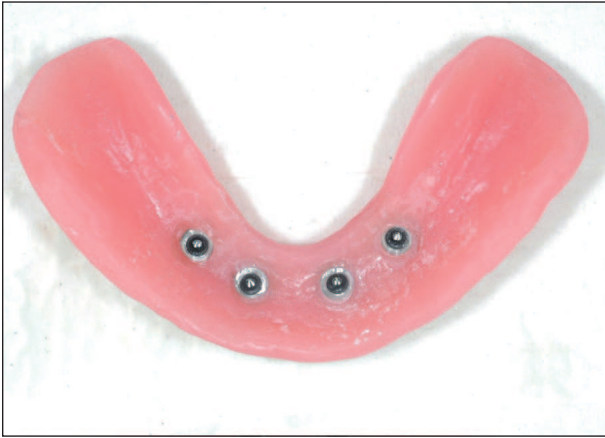
Az implantátumok primer stabilitása (torzió 35 Ncm) lehetővé teszi az azonnali terhelést.

Az implantátum beültetését a maxillában hasonlóképpen kell megtervezni, illetve végrehajtani (9–16. ábra).

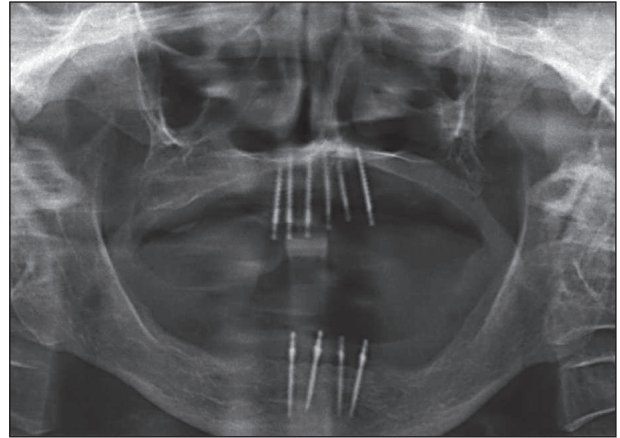
A maxillával kapcsolatos esetek 98%-ában nem volt lehetséges az azonnali terhelés. Ilyen esetben progresszív terhelést alkalmaznak, amikor a protézist kiterjedten tehermentesítik az O gyűrűk körül, majd egy puha réteggel töltik fel (Secure Soft Layer/Imtec). A páciens utasítják, hogy a következő 12–16 hét során csak pépes ételeket fogyasszon. A hisztológiai vizsgálat öt hónappal később összeintegrációt mutatott ki az implantátumok körül, és megfelelő biológiai szélességet, valamint nagy kötőszövetet találtak.

Önálló fog pótlásánál használatos 2,9 mm-es átmérőjű implantátum (14. ábra). Az ilyen vékony átmérőjű implantátumok feltétlen indikációi:

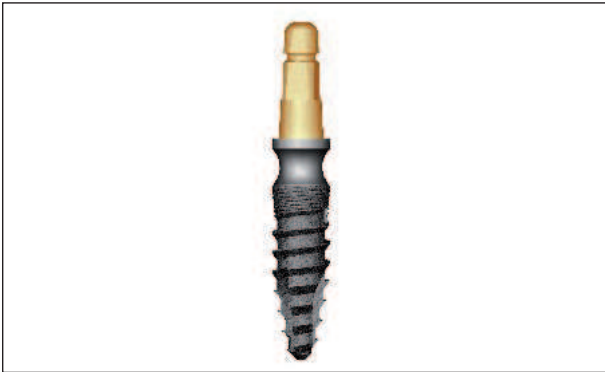- önálló fog pótlása, ahol a rés meiodisztálisan 5-6 mm (anterior alsó metsző, premoláris, anterior felső laterális metsző);
- egy vagy több fog pótlása koronákkal/hidakkal, ahol a csont szé-



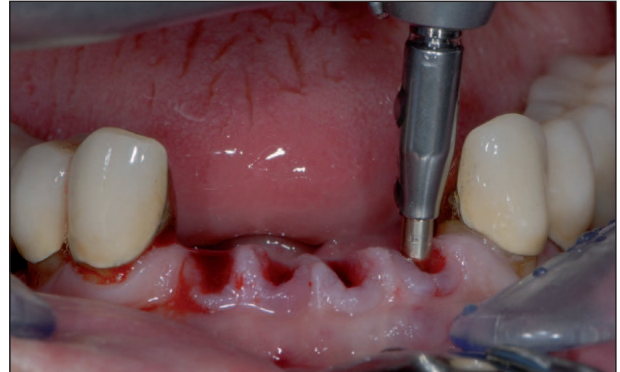
15. ábra: A polírozott fogsorba integrált házak.



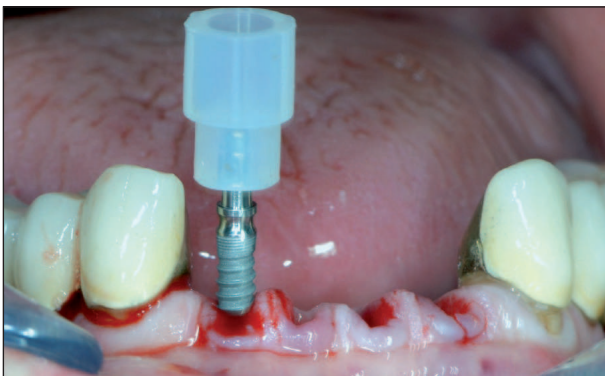
16. ábra: Röntgenkép az implantátumokról in situ.



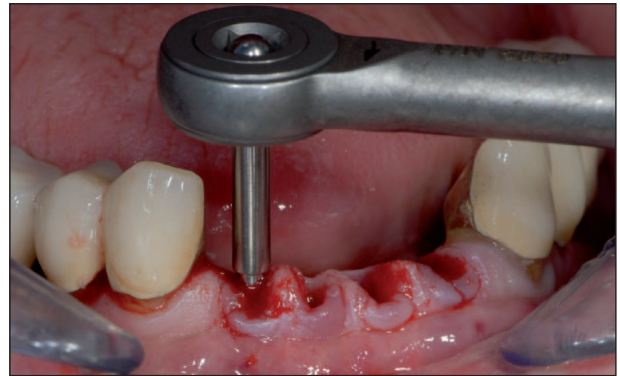
17. ábra: Egy 2,9 mm átmérőjű, egy darabból készült implantátum konstrukciója.



18. ábra: Az első furatsorozat.



19. ábra: Egy 2,9 mm átmérőjű, egy darabból készült implantátum beültetése az extrakció utáni friss fogmederbe.



20. ábra: A 60 Ncm-es torzió beültetéskor kiváló primer stabilitást biztosít az implantátumnak.

lessége 5-6 mm (bukkális-lingvális irány);

- a felső és az alsó fogsor stabilizálása O gyűrűs rendszerrel.

A legtöbb gyakorló orvost arra oktatták, hogyha a csont nem megfelelő a standard átmérőjű implantátumok beültetéséhez, akkor csontszövet-átültetést (bone grafting) javasoljanak vagy autogén, vagy egy csontpótló anyag segítségével. Azonban csak kevés páciens tart igényt vagy engedheti meg magának a csontszövet-átültetést. A kis átmérőjű implantátumokkal meg lehet felelni ennek a kihívásnak.

Hagyományos átmérőjű implantátum beültetése (> 3,5 mm) nem lehetsé-

ges. Egy további speciális indikáció az azonnali implantátumbeültetés az esztétikai zónában. Még ha megfelelően pozicionálják is a hagyományos implantátumot, egy vékony szövetű biotípusban a bukkális csont fel fog szívódni, így idővel enyhe fekete transzparencia áll elő, ami pedig tönkreteszi az esztétikai eredményt. A megoldás egy hagyományos implantátum nagyon mélyre történő beültetése, amihez igen nagy emergenciaprofilra van szükség, és nagy a csontfelszívódás, illetve szövet-visszahúzódás a gingivális szélén.

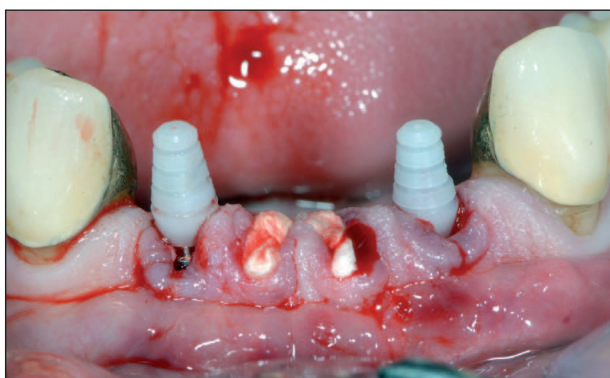Jobb megoldás a kisebb átmérőjű, optimális pozícióban beültetett imp-

lantátum a megmaradt bukkális rés augmentációja mellett, ami biztosítani fogja a labiális lemez megfelelő vastagságát.

Az implantátum gallér körüli speciális kialakítása – egyfajta vasúti váltóként – nem sebészeti vastagságot ad a szövetnek. Itt a szövettani vizsgálat stabil biológiai szélességet és kötőszövetet talált.

A beültetés protokollja csak nagyon kevés lépésből áll, ami könnyen megtanulhatóvá, illetve alkalmazhatóvá teszi a rendszert.

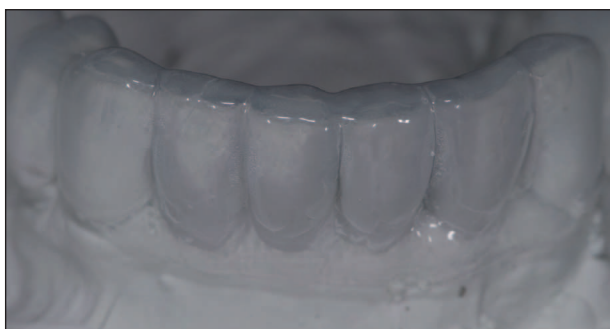A beültetés filozófiája a csont sűrűségétől függ. A rendszer kétféle, egy 1,1



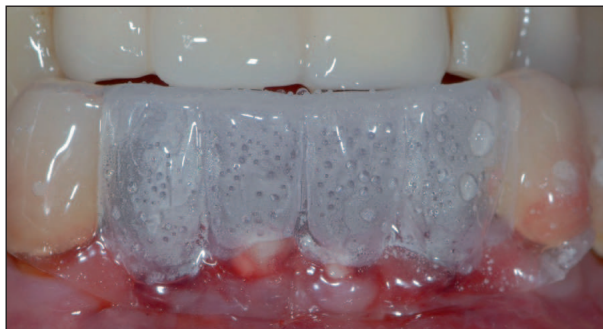21. ábra: Beültetés ugyanezen a szinten, és a megmaradó részek augmentációja.



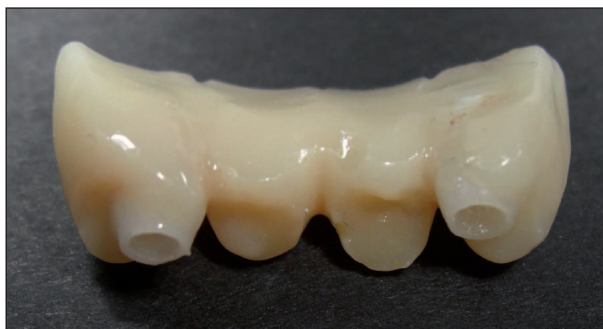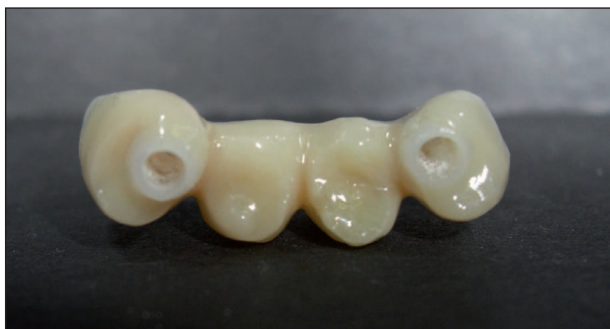22. ábra: Az ideiglenes rápattintható sapka a nem beragasztott ideiglenes fogműhöz.



23. ábra: Sablon az ideiglenes hídhoz.



24. ábra: Sablonnal készült, azonnali, nem funkcionális ideiglenes fogmű.



25., 26. és 27. ábra: Az ideiglenes hidat a rápattintható, ideiglenes kupakkal csak az optimális összeintegráció időtartamára illesztik rá az implantátumokra (hat hónap).

28. ábra: Ideiglenes híd okklúzió nélkül.

mm-es, valamint egy 1,7 mm-es fúrót tartalmaz. Mindkét fúrónak át kell majd fúrnia a kortikális csonton, ami azt jelenti, hogy a mandibulában a furat kb. az implantátum hosszának a kétharmada lesz, míg a maxillában csak kb. az egyharmada.

A teljes beültetés az implantátum önvágó, önjáró tulajdonságainak alkalmazásával megy végbe.

Az implantátum speciális mikrokonstrukciója a gallérnál (mikromenetek, vékony nyak) a terhelés során az implantátum vállán megadja a stabilitást és a jól definiált biológiai szélességet a csontnak.

Az ideiglenes korona/híd egy nem beragasztott, rápattintott sapkával készül (19. ábra). Így az érett csontba a kis átmérőjű, egy darabból készült fogászati

implantátum önálló beültetési technikája minimális beavatkozással együtt járó kezelést, egyszerűbb implantátumokat és kevésbé összetett protéziseket biztosít. Ebből következően pedig kisebb traumát okoz, továbbá kevesebb költséggel jár a jelen, univerzálisan alkalmazható implantológiai eljárás során.

Dr. Henriette Lerner

Forrás: Implant Practice 2009/1